モルヌピラビルで寛解が得られた非滲出型猫伝染性腹膜炎の１例

小野豊佳，小野寺秀之，川畑唯生，　牧野伸和，齋藤美佐子，
木内つぐみ，名和鴻斗，松野千穂

オノデラ動物病院

はじめに

猫伝染性腹膜炎（feline infectious peritonitis：FIP）は，猫における致死的な全身性疾患である．臨床徴候により，滲出型，非滲出型，神経型，眼型に分類され，約８割が胸水あるいは腹水貯留を特徴とする滲出型である．一方，非滲出型は腸管，腎臓，肝臓などに肉芽腫性病変を形成する病型で，臨床徴候が非特異的であるため診断が困難な症例が多い．

近年，FIPに対する治療薬としてレムデシビルおよびその代謝物であるGS-441524の有効性が報告されている[1]が，いずれも高価であることに加え，入手経路が限られており，臨床現場において使用が容易とは言えない側面がある．こうした背景のもと，比較的入手しやすい抗ウイルス薬としてモルヌピラビルのFIP治療への応用が近年注目されている[2,3]．今回，非滲出型FIP症例に対してモルヌピラビルを投与した結果，約15か月間の寛解状態が得られたため，その経過を報告する．

症　例

症例は猫，雑種，去勢雄，７か月齢である．体重2.45kg，BCS2/5，体温38.5℃であり，食欲不振および活動性低下を主訴に来院した．

初診時の血液検査では，軽度の高蛋白血症および高グロブリン血症を認めた（TP：8.6g/dL，Glob5.8g/dL，A/G比：0.5）．そのほか，明らかな異常所見は認められなかった．対症療法を行い経過観察とした．

治療・経過

対症療法を行ったものの一般状態の改善は認められず，第５病日には食欲廃絶，ふらつき，易疲労性，瞬膜突出，瞳孔不同といった神経症状が出現した．加えて，黄疸を認め，血液検査ではT-bilの上昇（2.9mg/dL）が確認された。胸腹部のレントゲン，超音波検査では異常所見がみられなかった．以上のことから非滲出型のFIPの可能性を疑った．飼い主に十分な説明を行ったうえで，確定診断前ではあったがモルヌピラビル（20mg/head，１日２回）の投与を開始した．食欲が廃絶していたため，鼻咽頭カテーテルを用いて投薬を行い，併せて長期的な低栄養状態のため末梢静脈より栄養点滴を開始した．
第６～９病日から痙攣発作が出現し，一般状態は著しく悪化した．第８病日に到着した外注検査結果では，α1AGおよびSAAの著明な上昇を認めた（α1AG：≥2000μg/mL，SAA：≥225.0μg/mL）．加えて，蛋白分画においてγグロブリンの上昇，A/G比の低下を認めた（**表１，図１**）．

第11病日に，栄養管理を目的として胃瘻チューブを設置した．同時に腹部超音波検査を実施したところ，両腎の腫大および皮髄構造の異常を新規に認め，腎臓の針生検を実施した．生検検体からFCoV遺伝子が検出され，非滲出型FIPと確定診断した．

胃瘻チューブ設置後，徐々に一般状態は改善し，自力採食が可能となった．しかし，痙攣発作の頻度

表１　症例の蛋白分画比と総蛋白（TP）濃度

Alb	27.9 %
α1	3.5 %
α2	22.1 %
β	14.5 %
γ	32 %
A/G比	0.39
TP	7.1 g/dL

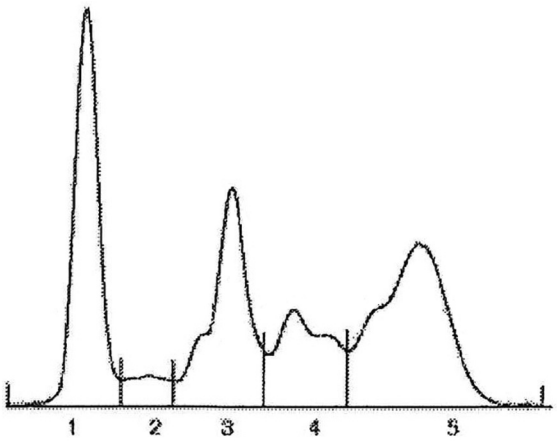

図１　症例の蛋白分画パターン

に明らかな改善は認められなかった．

モルヌピラビル投与開始約２週間後には，T-bil，TP，Globの低下およびA/G比の改善を認めた（T-bil：1.8mg/dL，TP：7.2 g/dL，Glob：4.3g/dL）．一方で，両耳介先端の折れ曲がり（**図２**）およびALTの上昇（192U/L）が生じ，モルヌピラビルによる副作用が疑われた．食欲は著しく改善していたものの，薬剤の苦味によると考えられる投薬拒否がみられたため，胃瘻チューブからの投薬を継続した．

モルヌピラビル投与開始約40日後には，TP，Glob，A/G比，T-bilおよびSAAのすべてが基準範囲内に回復し，痙攣発作は完全に消失した．第82病日に胃瘻チューブを抜去し，第84病日にモルヌピラビルを休薬し，その時点でα1AGも正常範囲内となった．その後第604病日の現在に至るまで，再発なく寛解状態を維持している．

図２　両耳介先端の折れ曲がり

考　察

本症例は，食欲不振および活動性低下といった非特異的な臨床症状を主訴として発症した．初診時にはFIPを強く疑う所見に乏しかったが，その後，神経症状および黄疸の出現を契機にFIPを鑑別診断として考慮するに至った．結果的に本症例はFIPと確定診断されたものの，確定診断前にモルヌピラビルを使用した点については，議論の余地があると考えられる．モルヌピラビルは，FIPに対する有効性や至適投与量，投与期間について文献間でばらつきが大きく，症例報告も十分とは言えないことから，未だ不明確な点の多い薬剤である．さらに，レムデシビルと比較し再発率が高い可能性が示唆されており[4]，モルヌピラビルを第２選択薬と位置付けるべきであるとの意見も少なくない．加えて，安価であることから安易な使用がなされることによる耐性化のリスクも懸念されている．

本症例では，モルヌピラビル投与に起因すると考えられる副作用として，耳折れおよび肝酵素上昇を認めた．これらの副作用は既存の報告においても指摘されている[3]．本症例では確定診断が得られていたため投与を継続したが，診断が確定していない状況下における盲目的な使用は慎重にすべきであると考えられる．

一方で，本症例では確定診断前にモルヌピラビル投与を開始したが，一般状態の改善が認められるまでに約10日間，確定診断に至るまでには約15日間を

要した．これらの経過を踏まえると，確定診断を待ってから治療を開始していた場合，救命に至らなかった可能性も否定できない．

本症例の経験から，確定診断前であっても治療開始が予後に影響する症例が存在することは事実である一方，モルヌピラビルを使用する獣医師は十分に知識を得たうえで使用すべきであり，再発のリスクを含め飼い主側へのインフォームも重要であると考えた．

引用文献

１）Taylor SS, Coggins S, Barker EN, Gunn-Moore D, Jeevaratnam K, Norris JM, Hughes D, Stacey E, MacFarlane L, O'Brien C, Korman R, McLauchlan G, Salord Torres X, Taylor A, Bongers J, Espada Castro L, Foreman M, McMurrough J, Thomas B, Royaux E, Calvo Saiz I, Bertoldi G, Harlos C, Work M, Prior C, Sorrell S, Malik R, Tasker S : Retrospective study and outcome of 307 cats with feline infectious peritonitis treated with legally sourced veterinary compounded preparations of remdesivir and GS-441524 (2020-2022), Journal of feline medicine and surgery vol. 25, 9 (2023)

２）Roy M, Jacque N, Novicoff W, Li E, Negash R, Evans SJM. : Unlicensed Molnupiravir is an Effective Rescue Treatment Following Failure of Unlicensed GS-441524-like Therapy for Cats with Suspected Feline Infectious Peritonitis, Pathogens (Basel, Switzerland) vol.11, 10 (2022)

３）Sase O : Molnupiravir treatment of 18 cats with feline infectious peritonitis, A case series." Journal of veterinary internal medicine vol. 37, 5 (2023)

４）Černá P, Dow S, Hawley J, Willis M, Lappin MR : Clinical trial of molnupiravir with or without an oral immune stimulant as a first-line treatment of feline infectious peritonitis, Journal of feline medicine and surgery vol.28, 1 (2026)

令和８年度　東北地区獣医師大会
令和８年度　獣医学術東北地区学会

日　時：＜大会＞ 令和８年９月10日（木）13：00～
　　＜学会＞ 令和８年９月11日（金）８：30～
場　所：山形テルサ
＊詳細は，山形県獣医師会ホームページをご確認ください．

第44回日本獣医師会
獣医学術学会年次大会（令和８年度）

日　時：令和９年２月27日（土）・28日（日）の２日間
場　所：麻布大学（神奈川県相模原市）