症例報告

尿膜管膿瘍摘出により排尿障害が改善した黒毛和種子牛の１症例

佐伯健太郎，東山りつ子

NOSAI宮城県南家畜診療センター

はじめに

尿膜管膿瘍は，胎子期の尿排泄に際して膀胱から臍へと連絡していた尿膜管が，出生後の感染や炎症等が原因で退行せず遺残して膿瘍が形成される疾病であり，不衛生な環境，不適切な初乳給与，臍帯の消毒不足，および早すぎる分娩介助などがリスク要因とされている[1,2]．罹患牛は発熱，哺乳不振，臍部腫脹，挙尾，および少量頻回尿などの症状を示すことが多く[1,3]，生産性が大きく阻害される．治療方法は主として抗生物質の投与，臍部からの洗浄，および外科的摘出がある[1,3,4]．今回，尿膜管膿瘍により排尿障害を伴う２ヶ月齢の子牛の症例に遭遇し，外科的摘出を実施したので，その経過を報告する．

症　例

令和４年４月６日出生の黒毛和種雌子牛で，令和４年５月31日に発熱および哺乳不振を主訴に往診依頼があった．初診時，体温40.8度，心拍数96回／分，呼吸数92回／分，活力低，哺乳不振，肺胞音増強，軽度挙尾，臍部の腫脹と硬結がみられた．また腹部超音波（エコー）検査により尿膜管膿瘍を認め，大きさ約５cm×11cm，壁の厚さ約13mm，内腔は臍先端まで移行しており，膀胱と連絡して周囲の臓器との癒着があることを確認した．これらの所見から肺炎および臍帯炎の併発と診断し，抗生物質投与および補液による治療を開始した．第３病日に臍先端から排膿を認めたため臍部からの洗浄を３日間実施したが，臍先端への開口は小さく十分な洗浄の効果は得られなかった．第４病日に肺炎症状は良化したが，第５病日に背弯姿勢や挙尾がみられ，少量頻回尿等の排尿障害の症状が悪化した（**図１**）．以降，尿膜管膿瘍の壁の厚みは増したものの，排尿障害および哺乳不振の状態が続いた．第29病日の腹部エコー検査（**図２**）においても尿膜管膿瘍は退縮なく，内科的治療での治癒は困難と判断し，第31病日に外科的摘出を実施した．

図１　第５病日
背弯姿勢と挙尾がみられる

図２－１

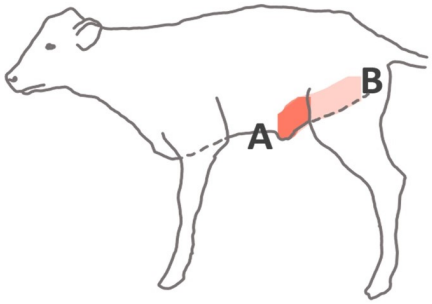

図２　第29病日の超音波（エコー）検査
図２－１　図中AからBの向きで矢状断・横断像を得た　A：臍部，B：膀胱付近

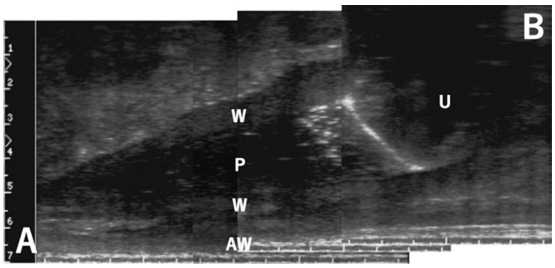

図２－２　尿膜管膿瘍矢状断図

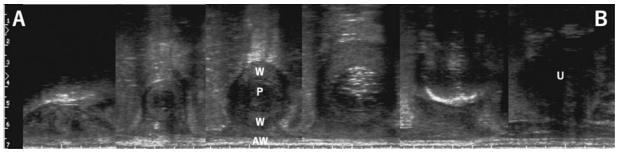

図２－３　横断図
A（臍部）からU（膀胱）につながる膿瘍が確認できる　A：臍部，B：膀胱付近，U：膀胱，W：膿瘍の壁，P：膿汁，AW：腹壁

麻酔及び術式

キシラジン（0.12mg／kg）およびリドカイン塩酸塩（80mg）の混合液による腰仙椎間硬膜外麻酔を実施した．右半仰臥位で左後肢を挙上させて保定し，臍輪および臍輪より後方の左傍正中の２箇所を切開した（**図３**）．尿膜管膿瘍と腹壁および腹腔内臓器との癒着を鈍性剥離した後，被覆した臍部を含む尿膜管膿瘍を傍正中切開部から腹腔内を潜らせるように創外へ引き出した（**図４**）．エコーでみられたように尿膜管膿瘍は膀胱と連絡しており，膀胱円索も癒合していたため，膀胱円索を膀胱体部から分離し，結紮して切断した．さらに，尿膜管膿瘍と膀胱の境界が不明瞭であったため，膀胱尖で膀胱を切断して尿膜管膿瘍を摘出した（**図５**）．膀胱は２層内反縫合し，腹壁は術後の術創の離開を防止するため，吸収糸製メッシュを埋設して閉腹した．

図３　切開部位
臍輪とその後方の左傍正中の２か所を切開したところ

図４　臍部および尿膜管膿瘍
腹腔内を潜らせて創外に引き出したところ臍部を鉗子ではさんでいる

図５－１　摘出した尿膜管膿瘍
大きさは約15cm×７cm　内部に膿が貯留している
A：臍部，B：膀胱付近

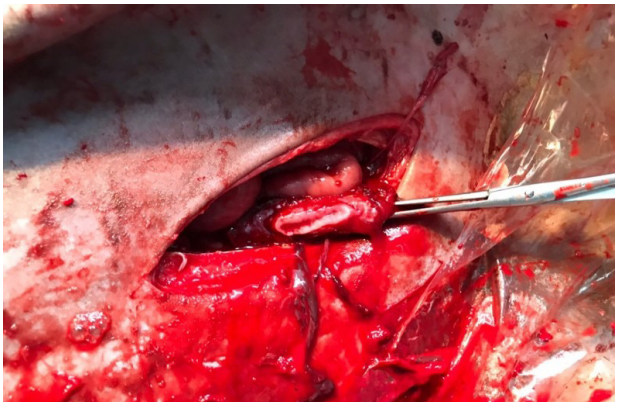

図５－２　切断した膀胱炎

経　過

術後は抗生物質の投与および補液を実施した．術後２日目より挙尾の改善を認め（**図６**），術後５日目より１回多量の排尿を確認し，哺乳不振が改善したため投薬および補液による治療を終了し，術後８日目に抜糸した．３カ月齢の時点で排尿障害の所見なく，術部及び一般状態は良好である．

図６　術後２日目の様子
背弯姿勢や挙尾の改善がみられる

考　察

本症例では開腹手術によって臍部および膀胱と連絡する尿膜管膿瘍や尿膜管膿瘍の腹壁，大網および腹腔内臓器との癒着を確認でき，これらの存在により膀胱が長軸方向へ牽引され膀胱の収縮障害を引き起こし，排尿障害を呈していたと思われた．よって，抗生物質投与による内科療法や臍部からの洗浄では完治できず，外科的摘出が有効であったと考えられる．また，子牛の臍疾患の治療方法の選択には腹部エコー検査が有用であるが[4)]，本症例においても腹部エコー検査により尿膜管膿瘍の大きさや壁の厚み，膀胱との連絡の有無，腹壁および腹腔内臓器との癒着の程度を術前に評価できたことが円滑な摘出術の実施に役立った．一方，本症例では，外科的摘出術の実施まで時間を要した．摘出術をより早期に実施すれば，診療経過を短縮できた可能性も考えられた．今後は臍疾患の早期発見および早期診断に努めるとともに，リスク要因の特定および予防方法を検討していきたい．

引用文献

1）滄木孝弘：新生子の管理と疾患，獣医内科学大動物編，日本獣医内科学アカデミー編，第２版，326-335，文永堂出版，東京 (2014)

2）尾形透，近藤寛樹，暦本学，田端義巌，山下浩治，川向俊之，佐々木かつ江，若井美菜子，千葉香菜子：管内における近年の臍疾患の発生状況および発症要因，対策についての考察，岩獣会報，44（No.1），14-16 (2018)

3）田口　清，石田　修，鈴木隆秀，北島哲也，高田秀文，高橋　功，松尾直樹，工藤克典，岩田一孝，園中　篤，安里　章：子牛における臍の感染症，日獣会誌，43，793-797 (1990)

4）笹倉晴美，橋本宰昌，畠中みどり，他：超音波画像診断装置を用いた子牛の臍部以上の診断と治療法の選択，日獣会誌，68，434-437 (2015)