７ヶ月齢黒毛和種牛の角膜に発生した扁平上皮乳頭腫について

岩崎紗也加，後上　由乃，佐々木弘志

NOSAI宮城中央家畜診療センター

はじめに

眼に発生する腫瘍には，扁平上皮癌，皮様腫（類皮腫），および乳頭腫などがある（**表１**）．中でも乳頭腫はパピローマウイルスの感染等により発生する良性腫瘍で，体表，乳頭など全身の皮膚や粘膜に発生する．眼の周囲では眼瞼に好発し，自然退縮もみられるが重症例では外科的切除，自家ワクチンの投与などで治癒が見込める．今回，牛の角膜から発生した扁平上皮乳頭腫に遭遇したため，その概要を報告する．

表１　眼に発生する腫瘍

	原因	眼における好発部位	備考
扁平上皮癌	パピローマウイルス，紫外線等	眼瞼・結膜	眼腫瘍で最も一般的（キャンサーアイ）
皮様腫（類皮腫）	先天異常	角膜・結膜	皮膚組織へ分化する組織奇形
リンパ肉腫	白血病病変	眼窩	牛伝染性リンパ腫で発生
乳頭腫	パピローマウイルスまたは特発性	眼瞼	

乳頭腫

牛の乳頭腫は，牛パピローマウイルス（Bovine papillomavirus, BPV）により起こる腫瘍であり，体表表面や粘膜に発生する．主に，感染牛の病変からウイルスを含む皮膚片が剥がれ落ち，それが他の牛の皮膚に付着することで伝播する[1]が，特発性の場合も見られる．数mm～数cmの腫瘍が孤立散在，密生乱立する．利用可能なワクチンはなく，腫瘍の形や部位によっては外科的切除，凍結あるいは結紮壊死により除去する．除去できない場合はサリチル酸やヒノキチオールの塗布[1]，自家ワクチンによる免疫付与[2]，あるいは殻付ハトムギの投与[3]などがある．

症　例

黒毛和種牛，７ヶ月齢,雄,眼にできものができたとの稟告で求診．畜主が発見し撮影した時（**図１-A**）に比べ，33日経過した診察時の様子が**図１-B**である．腫瘍は右下眼瞼より露出し，イチゴ状，脆弱な構造で，ピンク～赤色を呈していた．流涙著しく機能障害が見られたことから，外科的切除を行うこ

図１　病変の外貌

Ａ：畜主が発見したとき　　Ｂ：発見から33日経過した初診時

ととした．キシラジン塩酸塩（３ml筋肉注射）で鎮静し，オキシブプロカイン塩酸塩（２ml）の点眼により局所麻酔を施して腫瘍を精査したところ，角膜から発生し，有柄性であることが確認された（**図２**）．腫瘍を牽引しながら柄部を角膜上皮層前で切除し，腫瘍付着部に炎症や血管新生がないことを確認した．

図２　病変の外貌（鎮静時）
腫瘍が角膜から発生していることを確認

上瞼と下瞼をナイロン糸で縫合して眼瞼フラップ（**図３**）を形成し，角膜表面の乾燥を防いで治癒を促し，角膜潰瘍や角膜炎，腫瘍の再生を抑制した．１週間後フラップを除去し，予め自家血から分離した血清にアンピシリンを添加したものを点眼し，角膜の自己再生を促した．

切除した腫瘍は病理組織学的検査を行った（ノーバウンダリーズ動物病理）．その結果，腫瘍は異型性に乏しい表皮角化細胞の多層性増殖によって覆われており，増殖細胞に明らかな分裂像は認められず（**図４-A**），表皮基底層～有棘層～角質層に至る秩序ある分化が認められた（**図４-B**）．重度の炎症細胞浸潤が認められるものの，悪性所見はなくウイルスによる細胞変性効果も明らかではなかった（**図５**）．以上の所見から，扁平上皮乳頭腫と病理診断された．

図３　眼瞼フラップ
上瞼と下瞼をナイロン系で３ヶ所縫合

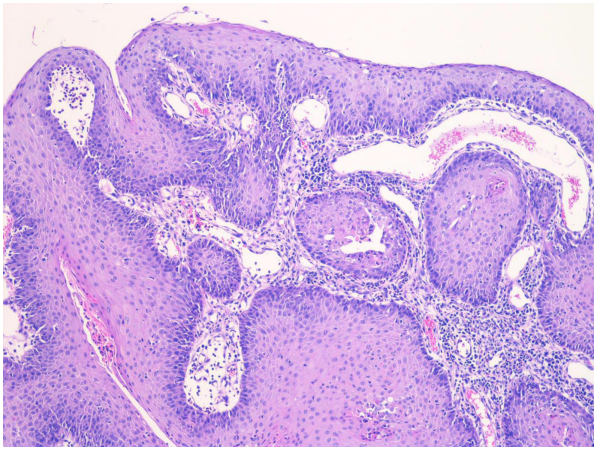

A

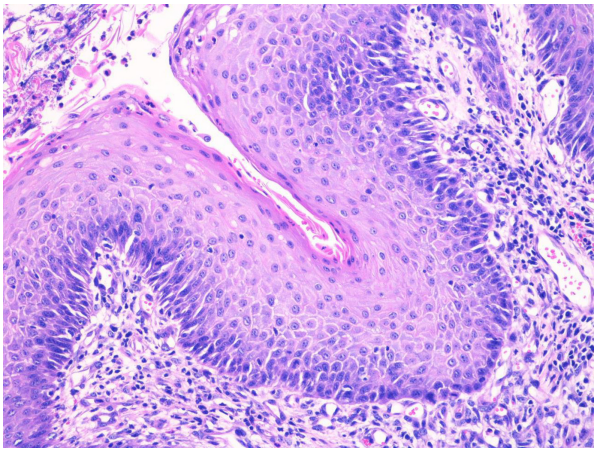

B

図４　病理検査所見（HB染色）
A　低倍率　　B　高倍率

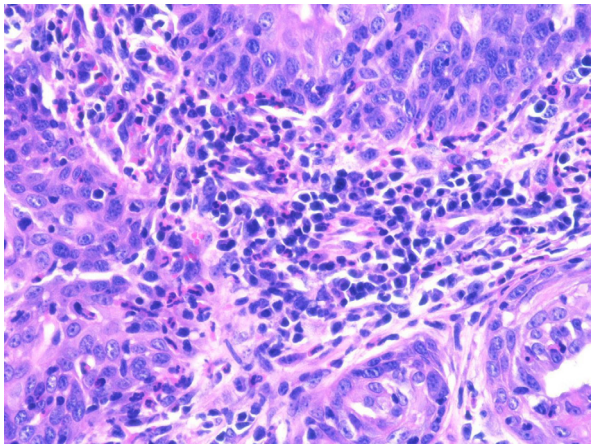

図５　炎症細胞浸潤像（HE染色高倍率）

考　察

病理組織学的検査結果において，ウイルスの細胞変性効果は明らかではなかったが，このことからパピローマウイルス感染を否定することはできない．種々の動物において，細胞変性は認められたものの抗BPV抗体染色は陰性であったり[4)]，逆に細胞変性は認められなかったが抗BPV抗体染色は陽性[5)]，あるいはゲノム検出が陽性[6)]であったり，病理診断とウイルス検出の不一致が報告されている．本症例でも，ウイルス学的検査を行うべきであった．

本症例において，悪性所見は認められなかったものの炎症反応が著しかった．牛の粘膜において，BPVによる乳頭腫に加えてシダ植物由来成分が環境要因として加わると，悪性化して死亡するケースが見られる[7)]ことから，放置すると悪性化する可能性も考えられ，早期切除は適切であった．角膜の乳頭腫について過去の報告を検索したところ，トルコのヒトコブラクダでの報告[8)]が唯一であり，本症例は牛における第一報と思われる．該畜はその後再発も見られず正常出荷されたことから，今後角膜にも乳頭腫が発生することを念頭に置いて治療に取り組んでいきたい．

参考文献

1）牛乳頭腫症　家畜疾病図鑑Web　農研機構・動物衛生研究部門

2）片平清美：アマンジュ（乳頭腫）治療用自家ワクチンの製造とその効果,鹿児島大学農学部農場技術調査報告書　1998, 6, 2-3.

3）鈴木信孝ら　殻付ハトムギの黒毛和種皮膚乳頭腫に対する有用性に関する研究　日本補完代替医療学会誌，15(2)，117-120,（2018）

4）山本逸人　家畜衛生研修会（病性鑑定病理部門，2019）における事例記録（V）日本獣医師会雑誌，74(3)，186-189

5）佐藤和明ら　結膜に生じた扁平上皮乳頭腫の犬の１例　動物臨床医学，25(3)，105-108（2016）

6）三好宣彰：胃腫瘍，動物病理学各論，日本獣医病理学専門家協会編，第２版，172，文永堂出版，東京（2015）

7）畠間真一　新型牛パピローマウイルスとその関連疾患に関する最新の知見　動衛研研究報告　2011，116，21-23.

8）Kiliç N. et al. CASE REPORT: Corneal papilloma associated with papillomavirus in a one-humped camel（*Camelus dromedarius*）. Veterinary Ophthalmology 2010, 13, 100-102.