間質性肺疾患を疑ったウェルシュ・コーギー・ペンブロークの一例

伊藤みのり[1)]，小野寺秀之[1)]，川畑　唯生[1)]，伊藤　雄[1)]，
関　康平[1,2)]，菊池　将平[1)]，千葉　剛[3)]

１）オノデラ動物病院，２）草村動物病院・新潟，３）ウィル動物病院鶴ケ谷

要　約

今回，我々はウェルシュ・コーギー・ペンブロークにおいて間質性肺疾患を疑う一例に遭遇した．重度肺高血圧症を伴っており，呼吸促拍，チアノーゼ，失神が認められた．抗菌剤や抗血栓薬を用いたが臨床症状の改善が認められなかったことから，プレドニゾロンを免疫抑制量で投薬し肺高血圧症の良化，呼吸状態の改善が認められた．仮診断の段階で免疫抑制量のステロイドを用いて症状を緩和することができた一例であった．

キーワード：間質性肺疾患，肺高血圧，免疫抑制

緒　言

間質性肺疾患とは感染や腫瘍を原因としないびまん性肺疾患である．人医療では高分解能CTやBAL，肺生検など様々な検査を用いて生前に本疾患を診断し，治療には呼吸不全に対する呼吸管理と，ステロイドおよび免疫抑制剤が用いられている[1)]．しかし獣医療では施設的，費用的，手技的な問題から生前に本病態を診断することは難しく，治療指針は確立していない．加えて，ウェスティーの間質性肺線維症を除く間質性肺疾患は犬でほとんど報告がない[2,3,4,5)]．そのような中，近年，ウェルシュ・コーギー・ペンブロークにおける報告が散見されている[6)]．今回，同犬種で間質性肺疾患を疑う症例を経験したので報告する．

症　例

ウェルシュ・コーギー・ペンブローク，避妊雌，12歳，体重11kg．フィラリア・外部寄生虫予防済み．既往歴として免疫介在性溶血性貧血が挙げられる．他院にて，急性の呼吸困難・失神のため強心剤・利尿薬を投与されたものの，状態の良化が認められなかったことから紹介で来院された．初診（第１病日）時，HR150bpm，聴診にて右側胸骨縁においてLevineⅢ／Ⅵの収縮期性雑音が認められた．診察室では努力性呼吸でパンティングを呈していたが，40％酸素濃度の酸素室に入れると呼吸数は30回／分まで落ち着いた．体温は38.0℃であり，発熱はなかった．血液検査では，白血球数の上昇は認められないものの（8,340／μl），cCRPは5.2mg／dlと高値であった．抗核抗体検査は陰性であった．胸部レントゲン検査においては，右心の拡大と両肺後葉の不透過性の亢進が認められた．**（図１）**心エコー図検査においては，主観的であるが，右心系の拡張により心室中隔の扁平化および左心系の狭小化が認められた．僧帽弁逆流はなく，三尖弁逆流（TR）が観察された．**（図２）**TR速は5.4m／s，推定収縮期肺

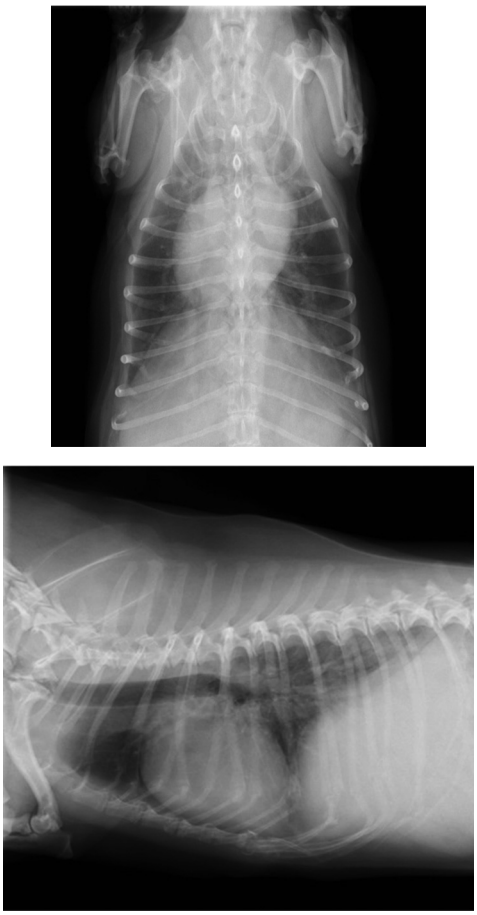

図１　初診日レントゲン

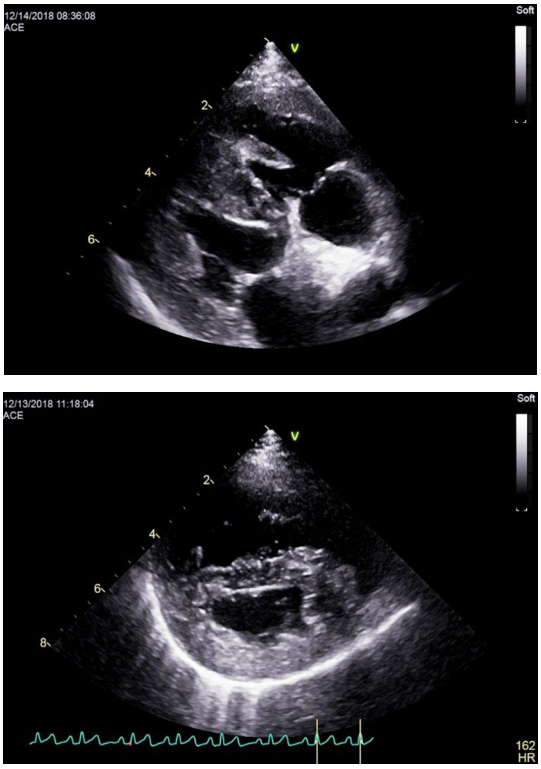

図２　初診日の心エコー図検査
（上図：右傍胸骨長軸四腔断面，下図：右傍胸骨短軸像腱索レベル）

動脈圧は126mmHgと，重度肺高血圧症（PH）が認められた．以上から，肺炎や肺血栓塞栓症などの急性の肺疾患によるPHを第一に疑った．このため，40％酸素室での入院下で肺炎の治療としてプレドニゾロン１mg／kg sid（１mg／kg／day），エンロフロキサシン6.7mg／kg sid，セファレキシン27mg／kg bid，肺血栓塞栓症の治療として低分子ヘパリン100U／kg tidを用いた．しかし，第２病日に失神の頻度が増えたためシルデナフィルを0.45mg／kg bidで投薬を開始した．また，第４病日においても呼吸状態の改善はなかったため抗菌剤への耐性の可能性も考慮し，セファレキシンを休薬し，メロペネム（24mg／kg bid）およびアジスロマイシン（7.5mg／kg sid）へ変更した．第５病日に，初診日に外部検査に出していたUPCが3.68と高値であることが明らかになったため，糸球体疾患の可能性を考えベナゼプリル0.45mg／kg bid，クロピドグレル2.2mg／kg sidの投薬を開始した．心エコー図検査ではTR速は4.2m／s，推定収縮期肺動脈圧は81mmHgと肺高血圧の指標に改善が認められたものの，血液検査でcCRPは6.8mg／dlと上昇し，臨床症状改善も認められなかった．そこで間質性肺疾患の可能性を考慮し，プレドニゾロン1.5mg／kg bid（３mg／kg／day）まで強化した．その翌日以降，呼吸状態の改善が認められた．第10病日には苦しそうにチアノーゼを呈し失神を起こすことがなくなり，酸素室外に出すことが可能になった．第12病日においてcCRPが1.0 mg／dlと改善した．第15病日にはTR速は3.2m／s，推定収縮期肺動脈圧は51mmHgであり，呼吸状態も良好であり，酸素室外で問題なく生活できると判断したため退院とした．その後，通院において本症例の呼吸状態，レントゲン検査所見，心エコー図検査所見を確認し，プレドニゾロンを徐々に漸減していった．第52病日において，呼吸状態に問題はなく，胸部レントゲン検査では両肺後葉の透過性の改善が認められた．（図３）心エコー図検査において，TR速は3.6m／s，推定収縮期肺動脈圧は62mmHgであり悪化はなく状態を維持できていた．経過より，プレドニゾロンを0.5mg／kg sid（0.5mg／kg／day）まで減薬，シルデナフィルおよびエンロフロキサシンを休薬とした．その後も良好な経過を過ごしていたが，

第98病日以降，再び呼吸状態が悪化し，紹介元の病院で死亡したと報告を受けている．

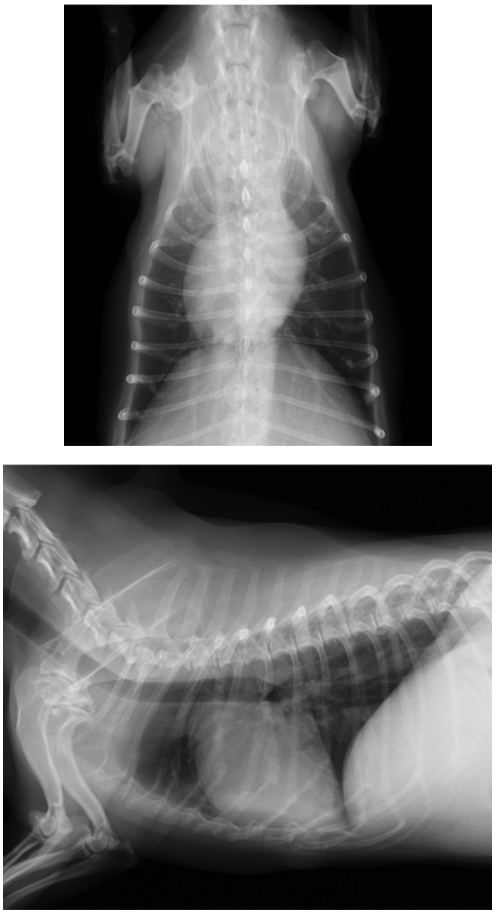

図３　第58病日レントゲン

考　察

本症例は抗菌剤への治療反応が乏しかったため，ステロイドによる治療を免疫抑制量まで強化した．その後，著しい呼吸状態の改善，失神の消失が認められたためステロイド治療に良好に反応したと判断し，間質性肺疾患およびそのためのPHの可能性が高いと考察した．しかし症例はタンパク漏出性腎症に伴い凝固亢進状態にあったと考えられ，肺血栓塞栓症の可能性は否めない．初診日のうちにPT, APTT, TATおよびＤダイマーを用い，凝固亢進の程度と血栓の存在の有無を確認しておく必要があったと思われる．獣医療においては間質性肺疾患に対する治療法が確立されていないが，本症例ではステロイドの増量が有効であり，それにより症状の緩和が可能な一例であった．

参考文献

１）谷口博之．近藤康博．急性間質性肺炎．日呼吸会誌，2004．42．1．
http://www.jrs.or.jp/quicklink/journal/nopass_pdf/042010023j.pdf
（参照2020-11-06）

２）Campbell, F. E. 2007. Cardiac effects of pulmonary disease. Vet. Clin. North Am. Small Anim. Pract. 37 : 949-962, vii.

３）Corcoran, B. M., Cobb, M., Martin, M. W., Dukes-McEwan, J., French, A., Fuentes, V. L., Boswood, A. and Rhind, S. 1999. Chronic pulmonary disease in West Highland white terriers. Vet. Rec. 144 : 611-616.

４）Heikkilä, H. P., Lappalainen, A. K., Day, M. J., Clercx, C. and Rajamäki, M. M. 2011. Clinical, bronchoscopic, histopathologic, diagnostic imaging, and arterial oxygenation findings in West Highland White Terriers with idiopathic pulmonary fibrosis. J. Vet. Intern. Med. 25 : 433-439.

５）Johnson, L., Boon, J. and Orton, E. C. 1999. Clinical characteristics of 53 dogs with Doppler-derived evidence of pulmonary hypertension: 19921996. J. Vet. Intern. Med. 13 : 440-447.

６）Tomoya M, Kensuke N, Tatsuyuki O, Atsushi K, Osamu I, Akira Y, Mitsuyoshi T: Plumonary hypertention due to unclassified interstitial lung disease in a Pembroke Welsh corgi. J. Vet. Med. Sci. 80(6) : 939-944, 2018